



Congres 2018

# De huid als blikvanger

Cutane artefacten bij kinderen

Rob Bilo, forensisch arts KNMG





# Cutane artefacten

- Huidafwijkingen die niet door een natuurlijk proces (ziekten) of door trauma (accidenteel of niet-accidenteel) zijn ontstaan, maar door doelgericht menselijk handelen.
- Uitgesloten: ‘medisch’ handelen.



# Cutane artefacten bij volwassenen

- 0,05 – 0,5% van alle nieuwe dermatologische patiënten  
(Cadotsch A, 1984)
- 1% of meer  
(McGee – San Diego Conf., 2001)
- Het gekwetste kind in een volwassen lichaam
- Vrouw : man = 3 : 1



# Cutane artefacten bij kinderen

- Incidentie/prevalentie onbekend
- ‘Fysiologische’ gewoonten: min of meer normaal gedrag
- Automutilatie
- Artificiele aandoeningen
  - Nagebootste stoornis
  - Nagebootste stoornis bij volmacht
- **‘My skin is only the toplayer of my problem!’**



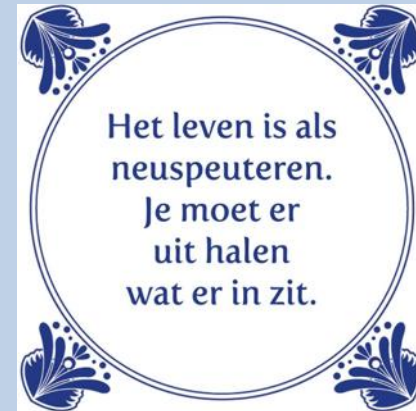Congres 2018

# fysiologische gewoonten



# ‘Fysiologische’ gewoonten


- Neuspeuteren
  - Duim- en vingerzuigen
  - Nagelbijten
  - Haar trekken en draaien
  - Krabben
  - Liplikken
- (Meestal) normaal gedrag
  - Niet zeldzaam
  - Leeftijdsafhankelijk
  - Persisteren kan pathologisch zijn
  - Zelden compulsief of obsessief





Congres 2018

automutilatie





# Automutilatie

- De opzettelijke, directe, **niet suicidale** vernietiging of verandering van het eigen lichaam.

## Vormen:

- Major
- Stereotype
- Oppervlakkig: fysiologisch of pathologisch?

Favazza AR, 1998



# Major vorm

Zeldzaam, maar ernstig b.v.:

- Oog-enucleatie
- Castratie
- Amputatie van vingers en ledematen

Etiologie

- Psychose
- Acute alcohol of drugs intoxicatie
- Cultuur bepaald
- Religieuze en seksuele themata





# Major vorm 'by proxy'

- Skoptzy (gecastreerden)
- Religieuze rite
- Vrouwenbesnijdenis
  - Sunna
  - Clitoridectomie
  - Infibulatie

Gould GM, Pyle WL. Anomalies and curiosities of medicine, 1896



# Stereotype vorm

Monotone repeterende en soms ritmische handelingen bijv.:

- Hoofdbonken
- Zichzelf slaan
- Zichzelf bijten

Motief:

- Onlust?
- Stimuleren
- Dempen van stress

Etiologie

- Autisme
- Gilles de la Tourette
- Matig tot ernstig verstandelijk gehandicapten:
  - Lesch-Nyhan



# Oppervlakkige vorm: pathologisch

- Incidenteel of chronisch (compulsief) automutilerend gedrag

## Motief:

- Ont-spanning (stoppen emotionele pijn)
- Woede-ontlading
- Herwinnen gevoel van zelfcontrole
- Beëindigen gevoel van afstomping ('emotional deadness')

Favazza AR, 1998

## Etiologie (n=240)

- Meerderheid groeide op in families met veel geweld en dubbele boodschappen
- > 60% kindermishandeling
- 50% sexueel misbruik
- 30% verlies van familielid
- 30% 'broken family'



# Oppervlakkige vorm: pathologisch

## Onderliggende psychiatrische problematiek

- ?
- Borderline, hysterisch/theatrale en antisociale persoonlijkheidsstoornis
- PTSD – dissociatieve stoornissen
- Eetstoornissen

# Zomaar een uitspraak over automutilatie....

Dader – slachtoffer – verzorger:

- Als ik mezelf snijd, kan ik zien waar de pijn vandaan komt en kan ik het zien beter worden
- En ik kan er makkelijk voor zorgen



# Leeftijd

N=49 (vrouwelijke psychiatrische patienten, seksueel misbruik)	
< 12 jr	35%
12 – 18 jr	12%
> 18 jr	53%
Ensink BJ. Confusing realities, a study on child sexual abuse and psychiatry. VU University Press, 1992	



# Congres 2018

## methoden



LANDELIJK  
EXPERTISE CENTRUM  
KINDERMISHANDELING





# Methoden

- Mechanisch
- Thermisch
- Chemisch



# Mechanisch

## Huid intact

- Wrijven
- Zuigen
- Bijten
- Knijpen
- Stompen
- Haartrekken
- Binden - ligaturen

## Huid beschadigd

- Snijden
- Krabben
- Prikken
- Injectie van lichaamsvreemde stoffen
  
- Amputeren



# Thermisch

- Branden
  - Sigaretten
  - Hete voorwerpen
- Frictie verbrandingen

<https://u.osu.edu/suicide/sample-page/>



# Thermisch: 'tell tale injuries'

- Aanstekers
  - Automutilatie of smileys
  - Toegebracht door derden
- Andere hete voorwerpen



# Chemisch

- Etsende vloeistoffen
  - Direct aangebracht op de huid
  - Geinjecteerd
- Injectie met vloeistoffen zoals melk



# Congres 2018

## nagebootste stoornissen

de erfenis van de baron

- door anderen veroorzaakt (PCF)
- door het kind/minderjarige zelf veroorzaakt





# Huidafwijkingen bij PCF

Onder andere:

- Neusbloedingen, bloedingen uit andere lichaamsopeningen
- Intra-orale lesies
- Otitis externa
- Purpura
- Fluor vaginalis en andere anogenitale afwijkingen
- Allergische reacties
- Fictieve stollingsstoornissen
- Blaren en blaasjes
- Abscessen
- Eczeem
- Roodheid
- Excoriaties



# Munchausen syndroom bij minderjarigen

Libow J. Pediatrics 2000;105:336-42

- N=42
- 71% meisjes
- Aard:
  - Koorts e.c.i.
  - Diabetische ketoacidose
  - Purpura
  - Infecties





# Munchausen syndroom bij minderjarigen

Libow J. Pediatrics 2000;105:336-42

- Actief of passief
- Gemiddelde duur 16 maanden (variatie: enkele incidenten tot 5 jaar)
- < 14 jaar toegeven na confrontatie
- > 14 jaar 45% niet

# Munchausen syndroom bij minderjarigen

Libow J. Pediatrics 2000;105:336-42

- ... pediatricians (**should**) include illness falsification by the child-patient in the differential diagnosis of a persistent and unexplained medical condition, along with somatization, malingering, and Munchausen by proxy abuse.





# D.D. Munchausen syndroom – PCF

- Vaak zeer moeilijk
- Soms zelfs niet mogelijk:
  - Gelijktijdig voorkomen MS en PCF (symbiotic participation?)
  - Ontwikkeling van MS uit PCF



Congres 2018

# valse beschuldigingen / aangiften aanranding - verkrachting

Munchausen syndroom?





# Herkenning zelf toegebracht letsel

- Anamnese
- Kenmerken:
  - lokalisatie en bereikbaarheid
  - vorm,
  - rangschikking
- ‘Natuurlijk’ beloop



# Congres 2018

## conclusies





# Artefacten bij kinderen

Signaal van ernstige problemen:

- In het heden
  - Kindermishandeling (PCF)
  - Overlevingsmechanisme (automutilatie, MS)
- In het verleden
  - Overlevingsmechanisme – stressregulatie (automutilatie, MS)